Lane Medical Library

Über Carcinommetastasen in der Aderhaut

DISSERTATION

zur Erlangung der Doktorwürde

der medizinischen Fakultät

der Hessischen Landesuniversität

zu Gießen

vorgelegt von

Georg Schmincke

approb. Arzt aus Gießen

1928

von Münchow'sche Universitäts-Druckerei Otto Kindt in Gießen

Gedruckt mit Genehmigung der medizinischen Fakultät zu Gießen.
Referent: Professor Dr. Jess.

Bevor ich auf den von uns untersuchen Fall carcinomatöser Aderhautmetastasen eingehe und anschließend eine Übersicht über die bisher veröffentlichten Fälle gebe, möchte ich über die Ätiologie und die anatomischen Verhältnisse der Carcinommetastasen in der Chorioidea einige Bemerkungen machen.

Die carcinomatöse Aderhautmetastase stellt eine seltene Affektion des Auges dar. Török und Wittelsdörfer fanden unter 366 Mammacarcinomen nur eine Aderhautmetastase und Paquet unter 733 Brustkrebsen keine einzige. Bis jetzt sind in der Literatur etwa 140 Fälle veröffentlicht worden. Ullmann stellte 66, Usher 110 Fälle zusammen.

Sattler erklärt dieses seltene Vorkommen mit den anatomischen Verhältnissen der Gefäße; infolge der rechtwinkeligen Abzweigung der Arteria ophthalmica aus der Carotis interna werden die im Blutstrom mitgeschleppten Geschwulstpartikelchen viel leichter in das Gehirn und seine Häute geschwemmt als gerade in die Aderhaut. Tatsächlich werden bei Chorioidealcarcinomen fast regelmäßig auch Metastasen im Gehirn gefunden.

Mitvalsky nimmt an, daß die Tumorzellen in der Chorioidea infolge ungünstiger Wachstumsbedingungen oft ohne weitere Ausbreitung zu Grunde gehen.

Sicher entgehen aber auch viele Fälle der Beobachtung, weil bei dem meist sehr schweren allgemeinen Krankheitsverlauf Augensymptome unbeachtet bleiben und infolgedessen bei den Obduktionen die Bulbi nicht untersucht werden.

In der überwiegenden Mehrzahl der Fälle ist der Sitz des Primärtumors die Mamma. Nach Kruckenberg verteilen sich die Aderhautmetastasen zu 65 Prozent auf

Mammacarcinome, 10 Prozent auf Lungencarcinome und der Rest auf Krebse des Magens, der Leber, der Schildrüse und der Prostata. Unter den von mir gesammelten Fällen lokalisierte sich der Primärtumor 86mal in der Mamma, 10mal in der Lunge, 9 mal im Magendarmtractus, 4mal in der Leber, je 3mal in der Schilddrüse (Matthewson, Gelpke, Usher Fall III) und im Mediastinum (Brewitt Fall II, Michel, Thomas and Sladden) und 2 mal in der Prostata. Nur einmal wurden Aderhautmetastasen beobachtet nach Carcinom der Nebenniere (Bentzen), des Ovariums (Holden and Rusk), des Oesophagus (Ishihara) und der Harnblase (Singer).

In zwölf Fällen blieb der Primärtumor unbekannt oder konnte nicht sicher festgestellt werden.

Entsprechend dem Überwiegen der Mammacarcinome als Primärtumor sind auch weitaus mehr Frauen als Männer befallen und zwar in einem Verhältnis von 92 zu 37.

Warum gerade Brustkrebse Metastasen in der Aderhaut verursachen, ist auf verschiedene Gründe zurückzuführen. Einmal ist dafür die Häufigkeit und Metastasierungsfähigkeit des Mammacarcinomes verantwortlich zu machen. Viele Autoren nehmen eine Begünstigung durch die topographische Lage an. So ist nach Kruckenberg und Hegner noch nie eine Aderhautmetastase nach einem Carcinom des weiblichen Genitaltractus beobachtet worden, weil die vielen zwischengeschalteten Lymphknoten die Tumorzellen gewissermaßen abfiltrieren. Der Hauptgrund dafür dürfte allerdings in der geringen Metastasierungsfähigkeit dieser Krebse zu suchen sein. Außerdem haben neuerdings Holden und Rusk einen Fall veröffentlicht, bei dem es nach einem Ovarialcarcinom zur Aderhautmetastase gekommen war.

Perls und Lagrange suchen die Praedisposition der Chorioidea für Metastasen nach Mammacarcinom durch die Verwandtschaft des Kapillarnetzes der bei Brustkrebs zur Metastasierung ebenfalls bevorzugten Leber mit dem

feinen Maschenwerk und dem Gefäßreichtum der Aderhaut zu erklären.

An zweiter Stelle der Primärtumoren stehen die Lungencarcinome. Es ist eine bekannte Erscheinung, daß gerade diese Krebse mit Vorliebe Metastasen im Gehirn und seinen Häuten setzen. Daraus erklärt sich dann auch die relative Häufigkeit der Aderhautmetastasen bei einer carcinomatösen Affektion dieser Organe.

Daß in so wenig Fällen die Leber der Sitz des Primärtumors ist, ist insofern beachtenswert, als das primäre Chorioidealsarcom besonders häufig Metastasen in der Leber macht, sodaß man auf gewisse Correlationen zwischen beiden Organen schließen könnte.

In 39 Fällen war das rechte Auge, in 44 das linke erkrankt. Diese, allerdings geringe, Überlegenheit des linken Auges ist nach Sattler in dem direkten Abgang der linken Carotis aus der Aorta zu suchen.

39 mal, also etwa in einem Drittel aller Fälle, fanden sich Metastasen in beiden Augen.

Das Lebensalter der Patienten betrug im Durchschnitt 35 bis 60. Jahre. Den ältesten Patienten mit Aderhautcarcinom beobachtete Fileti, einen 74jährigen Mann mit primärem Lungencarcinom. Shiosi fand schon bei einem 24jährigen Mann eine carcinomatöse Aderhautmetastase; dieser Fall ist auch deswegen von Interesse, weil der primäre Tumor eines der sehr seltenen Carcinome der männlichen Brustdrüse war.

Die Krebszellen gelangen auf dem Blutwege in die Aderhaut, und zwar kommt es meist in den hinteren kurzen Ciliararterien zur Geschwulstembolie. Nur in den Fällen von Krohn und Elschnig kam die Embolie in der Zentralarterie zustande, sodaß sich Opticusmetastasen ohne Beteiligung der Chorioidea bildeten. In vereinzelten Fällen konnten carcinomatöse Gefäßembolien beobachtet werden (Archangelsky, Perls, Fehr, Tooker, Ishihara Fall II, u. a.). Meist jedoch sind die Emboli nicht mehr nachweisbar, da die wuchernden Krebszellen in

kurzer Zeit die Gefäßwand zerstören und so die ursprünglichen Verhältnisse verwischen.

Entsprechend der Eintrittsstelle der hinteren kurzen Ciliararterien entwickelt sich die Geschwulst meist in der Nähe der Papille, von wo aus eine diffuse carcinomatöse Infiltration der Aderhaut vor sich geht. Da die Tumorzellen in der locker gebauten Chorioidea den geringsten Widerstand finden, stellen die Aderhautcarcinome in der überwiegenden Mehrzahl flache schalenförmige Tumoren dar, deren Dicke in der Regel anderthalb bis zwei Millimeter beträgt. Ein stärkeres Dickenwachstum wurde ziemlich selten beobachtet. Hirschberg-Birnbacher, Manz, Kamocki, Kruckenberg und Steichele beschreiben derartig prominent wachsende Tumoren. In dem Falle von Mc Bean füllte die Metastase den linken Bulbus fast vollständig aus.

Einmal in der Chorioidea angelangt, breiten sich die Geschwulstwucherungen sowohl haematogen als auch lymphogen aus, häufig folgen sie den perivasculären Lymphscheiden, wie das auch in unserem Falle beobachtet werden konnte. Nicht selten kommt es zur Dissemination, sodaß sich multiple kleine Knötchen unabhängig vom Haupttumor finden (von Michel, Abelsdorff).

Iris und Ciliarkörper waren in mehreren Fällen ebenfalls carcinomatös erkrankt (Ewing, Wagner, von Michel, Brewitt Fall II, Paul, Usher u. a.). Entzündliche Reaktion der Iris und des Ciliarkörpers wurde selten beobachtet (Guende, Uhthoff Fall IV, Hegner). Bei Hegner konnte die Tumordiagnose erst nach Abklingen der Iridocyclitis gestellt werden. Bei Aderhautsarcomen pflegt eine begleitende Iridocyclitis wesentlich häufiger zu sein. Die entzündlichen Erscheinungen werden von verschiedenen Autoren auf die Wirkungen von Toxinen, die bei Nekrosen innerhalb des Tumors sich bilden, zurückgeführt.

Sehr rasch entwickelt sich eine meist totale Netzhautablösung. Die abgelöste Netzhaut zeigt degenerative Prozesse in ihren einzelnen Schichten. Bei Oeller und auch

in unserem Falle kam es zu vollkommenem Schwund der Stäbchen- und Zapfenschicht. Auch finden sich meist cystisch degenerierte Netzhautpartien. Ein einwandfreies direktes Übergreifen des Carcinoms von der Aderhaut auf die Retina wurde nicht beobachtet, vielmehr wachsen auch hier die Geschwulstwucherungen in den perivasculären Lymphscheiden der Zentralgefäße in die Netzhaut ein (Oeller, Steichele). In dem Fall von Hirschberg-Birnbacher ist die Netzhaut vollkommen carcinomatös infiltriert gewesen.

In manchen Fällen greifen die carcinomatösen Wucherungen auch auf den Sehnerven und seine Scheiden über, so bei Michel, Schoeller-Uhthoff, Schultze, Brewitt Fall II, Behr). Schoeller-Uhthoff sahen ein Vordringen der Carcinomzellen bis zum Chiasma. Eine Neuritis nervi optici fand sich in dem Falle von Leplat.

Häufiger als auf den Sehnerven greift das Carcinom auf die Sclera über. Entweder durchbrechen die Tumorzellen die Suprachorioidea und dringen zwischen die aufgesplitterten Scleralamellen ein, oder sie folgen auch hier den ihnen durch die Lymphscheiden der die Sclera durchsetzenden Gefäße und Nerven gewiesenen Wegen. Beides findet sich in unserem Fall. Zu einem Durchbruch durch die Sclera und anschließendem epibulbärem Wachstum kommt es nur selten, da meist vor Erreichung dieses Stadiums der Exitus eintritt (Samelsohn, von Hippel Fall II, Usher Fall I u. a.).

Eine Affektion der Augenmuskeln und Augenmuskelnerven wurde von Kowalewski und Marbe beobachtet; sie stellten eine Abducensparese mit Doppeltsehen fest.

Beim Befallensein beider Augen ist eine beiderseitige getrennte Geschwulstembolie anzunehmen. Uhthoff sucht ein Übergreifen des Carcinoms auf das seither gesunde Auge durch Entlangwuchern der Krebszellen am Opticus zu erklären. Auch Manz und Wagner halten diesen Weg für möglich. Dagegen spricht, daß in den wenigsten

Fällen einer doppelseitigen Affektion Carcinomherde im Opticus nachgewiesen werden konnten. Metastasen in beiden Augen sind eben lediglich als ein Symptom der allgemeinen Metastasierung aufzufassen.

Eine Erhöhung des intraocularen Druckes ist seltener als normaler oder gar erniedrigter Druck. Im Gegensatz dazu pflegt bei den Aderhautsarcomen öfter ein Glaucom zu bestehen. In einigen Fällen, auch in dem unsrigen, mußte wegen glaucomatöser Beschwerden eine Enucleation vorgenommen werden (Uhthoff, von Michel, Hedenstroem, Gelpke). — Hedenstroem erklärt das Ausbleiben der Drucksteigerung mit dem schnellen Verlauf der Krankheit. Andere Autoren machen die Nekrosen im Tumor dafür verantwortlich.

Der histologische Bau der Aderhautmetastase gleicht oft im wesentlichen der Struktur des primären Carcinoms. Besonders auffällig ist diese Ähnlichkeit in dem Fall von Bock; er konnte bei primärem Leberkrebs in der chorioidealen Metastase Biliverdin secernierende Zellen nachweisen. Da in den meisten Fällen der Primärtumor in der Mamma saß, sind dementsprechend 2 Hauptformen vertreten, das Carcinoma scirrhosum und das Carcinoma simplex. Eine Mischung beider Arten ist am häufigsten. Die zellreichen Formen sind in der Überzahl vertreten. Fast reine Scirrhen finden wir bei Oeller, Elschnig, Mitvalsky, Ullmann, Arisawa u. a. In dem von Chorioidealgewebe gebildeten bindegewebigen Stroma sieht man häufig zahlreiche Chromatophoren, die der Aderhaut entstammen, aber auch Pigmentzellen, die Reste älterer Blutungen darstellen.

Infolge Verlegung von Gefäßlumina durch Geschwulstmassen und der dadurch bedingten Ernährungsstörungen kommt es im Geschwulstgewebe häufig zu ausgedehnten Nekrosen.

Die Tumorzellen zeigen meist eine alveoläre Anordnung.

Die Diagnosestellung ist bei bekanntem Primärtumor nicht allzu schwierig. Anders ist das jedoch in den Fällen,

in denen die Aderhautmetastase das erste Symptom eines Carcinoms darstellt und ein Primärtumor nicht festzustellen ist. Besonders typisch dafür ist der zweite Fall von Arisawa. Bei einem 72jährigen Patienten wurde der rechte Bulbus wegen eines intraokularen Tumors enucleiert. Die mikroskopische Untersuchung ergab eine carcinomatöse Aderhautmetastase. Trotz genauester Untersuchung konnte der Primärtumor nicht festgestellt werden. Erst ein Jahr später stellten sich Darmbeschwerden mit zunehmender Kachexie ein. Kurz danach erfolgte der Exitus. Die Sektion ergab ein hochsitzendes Rectumcarcinom mit Metastasen in der Leber.

In dem Falle von Michel wurden die Symptome des Primärtumors anders gedeutet und die Diagnose auf Grund eines im Röntgenbild sichtbaren Mediastinaltumors auf Hodgkinsche Krankheit gestellt. Zwei Jahre später trat eine Netzhautablösung ein. Heftige Schmerzen machten eine Enucleation notwendig. Bei der histologischen Untersuchung des Bulbus wurde eine carcinomatöse Aderhautmetastase festgestellt, sodaß der Mediastinaltumor als Carcinom angesprochen werden mußte.

Meist jedoch erfolgt die Metastase in der Aderhaut erst, wenn bereits eine allgemeine carcinomatöse Aussaat eingetreten ist. Auffällig ist die besondere Häufigkeit der gleichzeitig vorhandenen Gehirnmetastasen. Mehrfach trat der Tod unter Gehirnsymptomen ein (Uhthoff, Kowalewski). Stauungspapille infolge vermehrten Hirndrucks beobachteten Kowalewski und Brewitt.

Aus dem eben Gesagten geht hervor, daß die Prognose durchaus infaust zu stellen ist. Die Zeit, die zwischen dem Auftreten der Aderhautmetastase und dem Exitus liegt, beträgt im Durchschnitt 8—9 Monate. Bei dem Fall von Manz starb die Patientin schon innerhalb 14 Tagen, bei Mc Bean erst nach 2 Jahren.

Die carcinomatöse Chorioidealmetastase stellt also nur ein Symptom der allgemeinen Krebsmetastasierung dar.

Dementsprechend kann sich die Therapie nur darauf beschränken, dem Patienten bei starken Schmerzen durch

die Enucleation des erkrankten Auges Linderung zu verschaffen. Die weitere Metastasierung kann natürlich nicht damit aufgehalten werden. Gelpke rät, stets die Enucleation vorzunehmen, um ein Übergreifen auf den Optikus zu verhindern. Im Gegensatz dazu hält Oatman eine Beschleunigung der Metastasierung durch die Operation für wahrscheinlich. Die von Igersheimer angestellten strahlentherapeutischen Versuche ergaben keine ermutigenden Ergebnisse.

Anschließend möchte ich über den von uns untersuchten Bulbus berichten, der vom Augenarzt Herrn Dr. Causé, Mainz, enucleiert und der hiesigen Universitätsaugenklinik als Sammlungspräparat überlassen wurde.

Aus der Krankengeschichte der 67jährigen Patientin entnehme ich folgende Daten:

Anamnese: Mit 15 Jahren hatte Patientin Diphterie, sonst will sie immer gesund gewesen sein. Seit 1920 bekommt sie Anfälle von schwerer Atemnot. In letzter Zeit war die Atemnot fast ständig vorhanden. Daher am 6. 4. 1922 Aufnahme in das städtische Krankenhaus Mainz.

Bei der Untersuchung ergab sich folgender Befund: Mittelgroße Patientin in leidlichem Ernährungszustand. Keine Oedeme, keine Cyanose.

Die rechte Mammille ist stark eingezogen und in der rechten Mamma fühlt man zwei Tumoren, von denen der eine etwa hühnereigroß, der andere pflaumengroß ist. Beide Tumoren sind hart, von unregelmäßiger Form, gegeneinander und auf der Unterfläche verschieblich. Die Haut darüber größtenteils verschieblich. In der rechten Achselhöhle mehrere etwa bohnengroße harte Drüsen.

Das Herz etwas nach links verbreitert; über der Spitze ein leichtes systolisches Geräusch. R. R. 185/105.

Diagnose: Myodegeneratio cordis, Tumor mammae dextrae.

Da sich bei dauernder Bettruhe die Herzbeschwerden vollkommen besserten, wurde die Patientin am 21. 4. 1922

auf die chirurgische Abteilung zur Operation des Mammatumors verlegt.

Am 22. 4. 1922 wurde die rechte Mamma amputiert und die Achselhöhle ausgeräumt (Geheimrat Dr. Reissinger).

Die histologische Untersuchung (Prosektor Dr. Gruber) ergab ein scirrhöses Mammacarcinom mit Metastasen in den Lymphknoten der rechten Achselhöhle.

Am 17. 6. 1922 wurde die Patientin geheilt entlassen und stand in den nächsten Jahren nicht mehr unter ärztlicher Beobachtung.

Am 1. 9. 1926 suchte die Patientin wegen Nachlassens der Sehkraft den Augenarzt (Dr. Causé) auf. Befund:

Sehschärfe:

rechts $^{6}/_{10}$ mit + 1,0 komb. + 1,0 cyl. A. v.
Nieden 1 mit + 4,5 komb. + 1,0 cyl. A. v.
links $^{7}/_{10}$ mit + 1,5 komb. + 1,5 cyl. A. v.
Nieden 1 mit + 5,0 komb. + 1,0 cyl. A. v.

Beiderseits Pupillen auffallend weit, träge reagierend. T. n. Ophthalmoskopisches Bild normal.

Am 1. Januar 1927 Wieder-Vorstellung: Schärfe rechts nur $^{2}/_{10}$ mit Glas.
Ophthalmoskopisch: Seichte Ablatio in unterer Netzhauthälfte, vereinzelte fleckige Blutungen.

Zu diesem Zeitpunkt war die Patientin bereits sehr kachektisch. Es hatten sich zahlreiche Hautmetastasen gebildet. Die Untersuchung eines exstirpierten Knotens ergab Carcinom.

Am 24. 1. 1927 rechts Glaukom. Am 28. 1. 1927 Enucleation in Lokalanaesthesie.

Bei der äußeren Betrachtung des Bulbus zeigt sich eine diffuse grauweißliche Trübung der Hornhaut, deren Oberfläche gestichelt erscheint. Vorderkammer seicht.
Makroskopische Untersuchung des in Höhe der Sehnerveneintrittstelle horizontal durchschnittenen Bulbus:

Man sieht eine totale trichterförmige Netzhautablösung. Zwischen Netzhaut und Aderhaut hat sich ein stark gelatiniertes Exsudat gebildet (Abb. 1). An der Hinterwand des Bulbus finden sich zwei flache schalenförmige Tumoren der Aderhaut, die auf dem Durchschnitt grauweißliches Gewebe mit geringer Pigmentierung zeigen. Das Zentrum des größeren Tumors liegt etwa in Papillenhöhe. Sein Durchmesser beträgt 16 mm, seine Dicke durchschnittlich 1,5 bis 2 mm. Temporalwärts sitzt ein zweiter Tumor, dessen Durchmesser 4 mm und dessen Dicke $^1/_2$ mm beträgt. Die Ränder beider Tumore nähern sich bis auf 3 mm einander.

Mikroskopische Untersuchung: Fixierung in Formol, Einbetten in Zelloidin nach der üblichen Technik, Färbung nach van Gieson und mit Haematoxylin-Eosin:

Im medialen Teil des Bulbus zeigt die Retina besonders in der Nähe der Ora serrata ausgedehnte cystische Degeneration. Die abgelöste Netzhaut weist eine Atrophie ihrer einzelnen Schichten auf. Stellenweise ist es zu einem vollständigen Schwund der Stäbchen und Zapfen gekommen. Auch die beiden Körnerschichten sind an einzelnen Stellen nicht mehr voneinander zu trennen. Zwischen Retina und Aderhaut befinden sich homogene Exsudatmassen. Die Pigmentepithelschicht liegt der Oberfläche beider Tumoren an und ist stellenweise in ihnen aufgegangen. An einzelnen Partien ist das Pigmentepithel verdickt und gewuchert. Vereinzelt sieht man Drusenbildung.

Die Gefäße der Aderhaut sind erweitert; sie enthalten lediglich Elemente des strömenden Blutes, aber keine Tumorzellen. Beide Tumoren liegen in der Schicht der großen und mittleren Gefäße der Chorioidea.

Der größere Tumor besteht aus teils schlauchförmigen, teils soliden epithelialen Wucherungen. Die Geschwulstzellen zeigen im Bereich der schlauchförmigen Wucherungen cylindrische und kubische Formen, in den soliden Partien sind sie polygonal geformt. Die Kerne sind groß, chromatinreich, teils oval, teils polygonal geformt. Stellenweise ent-

halten die Krebszellen große Vacuolen mit eiweißreichem Inhalt, die die Kerne an die Zellwand drücken und ihnen dadurch eine flache Form verleihen. Neben Zellteilungsformen sind auch zerfallende Zellen wahrnehmbar.

Im Tumor verteilt finden sich reichlich große mit Pigment beladene Zellen. Im allgemeinen tritt hinter den epithelialen Zellproliferationen das Bindegewebe in den Hintergrund. Ganz vereinzelt sind Rundzelleninfiltrate sichtbar. An mehreren Stellen ist es zu Nekrosen gekommen. In den Randpartien des Tumors befinden sich mehrere kleine Blutungen.

Eine scharfe Abgrenzung der Geschwulst gegen die Sclera ist nicht möglich. Die Suprachorioidea ist vollkommen zerstört. Zwischen den aufgesplitterten Scleralamellen dringen die Geschwulstwucherungen tief in die Lederhaut ein. Auch in den Lymphscheiden der die Sclera durchsetzenden Gefäße sind Carcinomzellen nachweisbar (Abb. 2).

Die Struktur des kleineren Tumors gleicht in den Hauptzügen dem eben beschriebenen. Nur ist die Bindegewebsentwicklung wesentlich geringer. Auch fehlen die rundzelligen Infiltrate fast ganz. Die Suprachorioidea ist intakt und die Sclera hier vollkommen frei von Tumorzellen. Die Struktur dieser Metastase spricht für eine zeitlich näherliegende Entstehung.

Das histologische Bild beider Tumoren ist das eines teils soliden, teils adenomatösen Carcinoms. Es handelt sich also um zwei Metastasen in der rechten Aderhaut des vor fünf Jahren entfernten Mammakrebses. Der Bau des Primärtumors weicht von dem der Metastasen ab; eine Übereinstimmung braucht, wie aus der Literatur hervorgeht, nicht vorhanden zu sein. Besonders bemerkenswert ist in unserem Falle das Bestehen zweier Metastasen in einem Auge, wie es noch von Greenwood, Ginsberg, Fehr, Usher, Mac-Millon und Tooker beobachtet wurde.

Die Patientin starb im Dezember 1927 unter dem Zeichen allgemeiner Krebsmetastasierung.

Zusammenfassend wäre also folgendes über das Aderhautcarcinom zu sagen: Es stellt stets nur eine Teilerscheinung einer allgemeinen Krebsmetastasierung dar. Entsprechend der Eintrittsstelle der hinteren kurzen Ciliararterien sitzt das Carcinom fast stets am hinteren Augenpol. Es wächst flach und schalenförmig, nur sehr selten prominent und viel rascher als das primäre Aderhautsarcom. Die Prognose ist denkbar infaust, da meist innerhalb Jahresfrist der Exitus einzutreten pflegt.

Bei der Seltenheit der Fälle wäre es von großem wissenschaftlichen Interesse, bei Sektionen an Carcinom Verstorbener systematisch die Bulbi einer eingehenden Untersuchung zu unterziehen. Rücksichtnahme auf die Angehörigen wird allerdings oft hindernd im Wege stehen. In der augenärztlichen Praxis wegen intraokularen Tumors enucleierte Augen sind stets einer histologischen Untersuchung zuzuführen.

Da in vereinzelten Fällen die Augenmetastase das erste Symtom eines Carcinoms war, ist es von diagnostischem Standpunkt aus ratsam, Patienten mit unklaren Tumorsymptomen von Zeit zu Zeit einer ophtalmoskopischen Untersuchung zu unterziehen.

Zum Schlusse ist es mir eine angenehme Pflicht, Herrn Professor Dr. Jeß für die gütige Überlassung der Arbeit und die wohlwollende Unterstützung bei der Anfertigung derselben meinen verbindlichsten Dank auszusprechen.

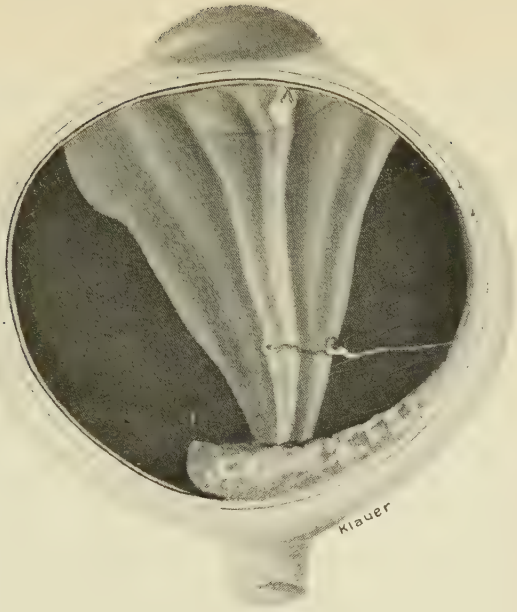

Abbildung 1

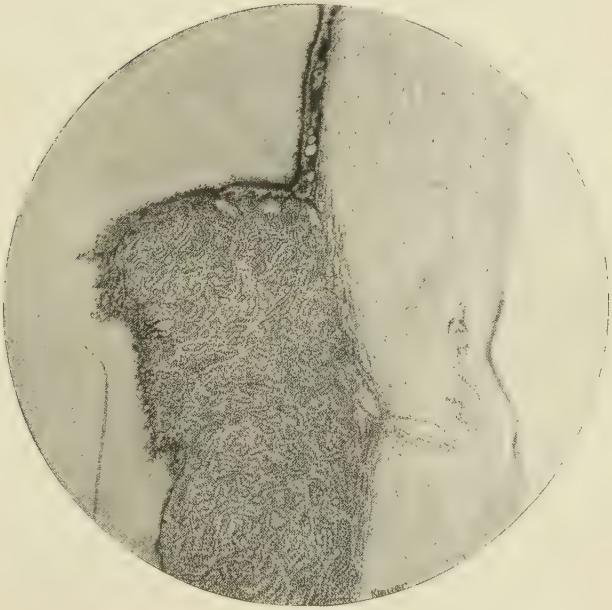

Abbildung 2

Literaturverzeichnis.

1. Abelsdorff, Arch. f. Augenh. Bd. 33. Seite 34. 1896.
2. — Berl. Klin. Wochenschr. 1908. S. 1950.
3. Arisawa, Ber. ü. d. 39. Vers. d. Ophthalm. Gesellsch. Heidelberg 1913. S. 338.
4. Archangelsky, Das metastatisch ausgebreitete Carcinom der Chorioidea. Klin. Monatsbl. f. A. Bd. 78. S. 534. 1927.
5. Baillard, Carcinome métastatique de la chorioide. Rec. d'ophthalm. 1907.
6. Behr, Metastatische Carcinome der Chorioidea und der Sehnerven. Klin. Monatsbl. f. Augenheilk. Bd. 69. S. 788. 1922.
7. Bentzen, Adenocarinoma chorioideae, Klin. Monatsbl. f. A. Bd. $39._2$ S. 806. 1901.
8. Blessig, Referat Zentralbl. f. prakt. Augenheilk. 1901. S. 415.
9. Brewitt, Zwei Fälle von metastatischen Carcinomen der Chorioidea. Inauguraldiss. Göttingen 1903.
10. Bock, Über einen sarkomartigen Biliverdinhaltigen Tumor der Chorioidea. Virchows Archiv 1883. Seite 442.
11. Chevallereau, Carcinome métastatique de la chorioidie. Revue généraled'ophthalm. 1898. P. 228.
12. Clapp, Ref. Zentralbl. f. d. ges. Ophthalm. Bd. 17. S. 283. 1927.
13. Clausen, Ref. Klin. Mon. Bl. f. A 1911. Bd. 2. S. 778.
14. Devereux, Marshall, Metastatic carcinoma of the chorioid London opht. Hosp, Reports XIV. 1897.
15. Elschnig, Metastatische Tumoren des Sehorganes. Arch. f. A. XXII. Bd. 2.
16. — Klin Monatsbl. f. A. Bd. 10.
17. Ewing, Metastatischer Krebs der Chorioidea, des Ciliarkörpers und der Iris. Arch. f. Ophthalm. Bd. 36. 1. S. 120.
18. Fehr, Klin. Monatsbl. f. Augenh. Bd. 60. S. 741. 1918.
19. Franke, Münch. Med. Wochenschrift 1912. S. 838.
20. Gallmaerts, Klin. Monatsblätter f. Augenh. 1912.
21. Fileti, Ref. Zentralbl. f. die ges. Ophthalm. Bd. XVI. 1926. S. 129.
22. — ibidem Bd. XV. 1926. S. 511.
23. Fuchs, Lehrbuch der Augenheilkunde 1900.
24. — Über Sarkom der Aderhaut nebst Bemerkungen über Nekrose der Uvea. Arch. f. Ophthalm. Bd. 77. S. 304. 1910.

25. — Über Pigmentierung, Melanom und Sarkom der Aderhaut. Arch. f. Ophthalm. Bd. 94. S. 43. 1917.
26. Gayet, Sur un cas d'adémome de la chorioide. Arch. d'ophth. 1889. Bd.3.
27. Gelpke, Klin. Monatsbl. f. A. 1905. Bd. 1. S. 492.
28. Ginsberg, Uvea, Henke-Lubarsch, Handb. d. spez. Path. An. und Hist. Bd. XI. 1. Teil. S. 562.
29. — Grundriß der path. Hist. d. A. 1903. S. 293.
30. Guende, Recueil d'ophthalm. 1890. P. 325.
31. Hansemann, Berl. Klin. Wochenschr. 1908. S. 1950.
32. Harms, Klin. Monatsbl. f. A. 1911. Bd. II. S. 104.
33. Hedenström, Ein Fall von metastatischem Chorioideacarcinom Inauguraldissertation, Jena 1898.
34. Hegener, Chorioidealmetastase nach Mammacarcinom .Klin. Monatsbl. f. A. 1911. Bd. III.
35. Hippel, Klin. Monatsbl. f. A. 1911. S. 743.
36. Hirschberg, Ein Fall von doppelgeistigem metastatischen Aderhautcarcinom, Zentralbl. f. A. 1882. S. 376.
37. Hirschberg-Birnbacher, Ein Fall von metastatischem Krebs der Chorioidea, Arch. f. A. Bd. 30. 4. S. 113.
38. Hirsch, Die prognostische Bedeutung des metastatischen Aderhautcarcinoms, Prager Med. Wochenschr. 1911. Nr. 49.
39. van d. Hoeve, Ref. Klin. Monatsbl. f. A. Bd. 74. S. 261. 1925.
40. — Die Frequenz des metastatischen Chorioideacarcinoms. Ref. Zentralbl. f. d. ges. Ophthalm. Bd. 19. S. 181.
41. — ibidem, Bd. 20. S. 13.
42. Igersheimer, Klin. Monatsblätter f. A. Bd. 56. S. 558. 1916.
43. Kämmerer, Korresp. Bl. d. allgem. Ärztev. Thür. III. S. 62. 1898.
44. Kamocki, Metastatisches Adenocarcinom der Chorioidea, Arch. f. A. 1893. S. 19.
45. Kowalewski, Über metastatische Chorioidealcarcinome, Zeitschrift f. A. XV. S. 274.
46. Krohn, Klin. Monatsbl. f. A. Bd. X. S. 183.
47. Kruckenberg, Klin. Monatsbl. f. A. 1903. Beilageh. S. 145.
48. Lafon, Recueil d'ophthalm. Nr. XII, Dec, 1908. P. 193.
49. Lagrange, Tumor de l'oeil. Paris 1901.
50. Leber-Krahnstöver, Arch. f. Ophthalm. 1898.
51. Lederer, Ein Fall von metastatischem Aderhautcarcinom, Zentralbl. f. d. ges. Ophthalm. Bd. XVIII. S. 424. 1927.
52. Leplat, Annales oculist. 1911. P. 240.
53. de Logu, Ref. Zentr. Bl. f. d. ges. Ophthalm. Bd. XIV. 1925. S. 933.
54. Macmillon, Ref. Zentralbl. f. d. ges. Ophthalm. Bd. VIII. 1923. S. 253.

55. Maggiore, ibidem S. 471.
56. Manz, Arch. f. Augenheilk. 1885.
57. Marbe, Deutsche med. Wochenschr. 1904. Nr. 27. S. 1076.
58. Marschall, Royal Lond. Ophthalm. Hosp. Rep. Vol. XIV. 1897. P. 415.
59. Michel, Tumoren des Uvealtraktus Arch. f. Ophthalm. XXIV. Bd. I. S. 140.
60. Michel, Metastatisches Chorioideacarcinom nach vermutlich primärer Hodgkin'scher Krankheit. Zeitschr. f. Augenheilk. Bd. XIV. S. 421.
61. Mitvalsky, Metastatisches Carcinom des Bulbus. Arch. f. A. 1890. S. 319.
62. Nacht und Weishaupt, Ein Fall von metastatischem Chorioideacarcinom, Klin. Monatsschr. f. Augenheilk. XLVI. Bd. I. S. 537.
63. Nicolai, Nederlandsch. Tijdschr. v. Geneesk. pa. 1038.
64. Noyes, Two cases of canceromstumor of the chorioid. Trans. of the Americ. Ophthalm. Society 32 annual Meeting.
65. Oatmann, American Journal of medical science 1903.
66. Oeller, Ein Fall von metastatischem Chorioideacarcinom Arch. f. A.
67. Parsons, Pathology of the eye Bd. II. S. 493.
68. Paul, Archiv f. Augenheilk. 53. 1905. S. 1.
69. Perls, Virchow Archiv 1872, 56. S. 439.
70. Porter, Metastatisches Carcinom der Chorioidea nach primärem Leberkrebs. Ref. Zentralbl. F. prakt. Augenheilk. 1902. Juni.
71. Reis, Klin. Monatsbl. f. A. 1903. S. 411.
72. Ribbert, Geschwulstlehre 1904.
73. Rocliffe, Transact of the society of the united kingdom 1902. P. 84.
74. Rowan, Ibidem 1899. P. 103.
75. Samelsohn, Berl. Klin. Wochenschr. 1891. S. 310.
76. Salzer, Münchener Med. Wochenschrift Bd. 68. S. 203. 1921.
77. Sattler, Die bösartigen Geschwülste des Auges. Zweifel-Payr· die Klin. d. bösartigen Geschwülste Bd. 1. S. 50.
78. Schapringer, Americ. Journal of Ophthalm. 1880.
79. Schoeller-Uhthoff, Zentralbl. f. prakt. A. 1883. S. 236.
80. Schieck, Archiv f. Ophthalm. Bd. 60.
81. de Schweinitz, Transact of the American ophth. society 34 ann. meet. 1898 P. 313.
82. Schultze, Metastatisches Carcinom der Chorioidea, Arch. f. A. 1892. S. 19.
83. Schultze, ibidem 1899. S. 379.
84. Singer, Blasengeschwulstmetastase in der Chorioidea, Klin. Monatsbl. f. Augenheilk. Bd. 77. 1926. S. 181.

85. Steichele, Archiv. f. Augenheilk. Bd. 84. S. 201. 1919.
86. Suker and Grosvenor, Transact Americ. Acad. Ophth. a. Oto-Lary: Aug. 1908.
87. Thomas and Sladden, Ref. Zentralbl. f. d. ges. Ophth. Bd. 18. S. 611.
88. Tooker, Ref. Zentralbl. f. d. Ophth. Bd. 18. S. 424. 1927.
89. Uhthoff, Zur Lehre vom metastatischen Carcinom der Chorioidea. Festschrift für Virchow 1891. Bd. II.
90. Uhthoff, Zur Lehre vom metastatischen Chorioideacarcinom. 33. Vers. der ophthalm. Gesellschaft Heidelberg S. 143.
91. Deutsche Med. Wochenschr. 1904. S. 1423.
92. Ullmann, Ein Fall von metastatischem Carcinom der Chorioidea, Inauguraldissertation, Heidelberg 1913.
93. Usher, Metastatic carcinoma of the chorioid and the iris. Brit. Journ. of Ophthalm. Bd. 7. 1923. P. 10.
94. Usher, Ref. f. d. ges. Ophthalm. Bd. 16. 1926. S. 740.
95. Wagner, Metastatische Aderhauttumor. Inaugguraldissertation Halle 1891.
96. Wagenmann, Bericht der Heidelberger Ophthalm. Gesellsch. 1891. S. 60.
97. Wadsworth, Trans. Americ. Ophthal. Soc. Bd. V. P. 654. 1890.
98. Weeks, ibidem. Bd. XIV. P. 326. 1915.
99. Withead, Ophthal. Review. 1907. P. 252.
100. Wood, Transact. ophthal. Soc. U. K. Bd. XLIPg. 213. 1921.
101. Wintersteiner, Tumoren des Uvealtractus. Lubarsch-Ostertag Erg. Bd. 1907.
102. Wintersteiner, Klin. Monatsbl. f. Augenheilk. 1899.
103. Wintersteiner, ibidem 1907. II. Beilageheft.

Übersicht über die bisher veröffentlichten Fälle von Carcinommetastasen in der Aderhaut

Nr.	Autor	M F	Alt	Primär-tumor	Gestalt	Augensymptome	Andere Metastasen
1	Perls	M	43	Lunge	flach	links Ablatio	
2	Hirschberg	F	52	r. Mamma	flach	Augen reizlos	
3	Bock	M	40	Leber	flach	Glaukom, Ablatio, Exophthal.	Allg. Carcin.
4	Schoeler-Uhthoff	F	35	l. Mamma	flach	Amotio, Exophth, Glaukom.	Allg. Carcin.
5	Hirschberg-Birnbacher	F	28	r. Mamma	prom.	Amotio, Druck herabges.	Allg. Carcin.
6	Manz	F	50	r. Mamma	prom.	Amotio, Exophthalmus	
7	Scharpringer	F	50	r. Mamma	flach	Amotio, Druck normal	
8	Mitvalsky I	M	35	l. Mamma	flach	Druck normal	
9	Mitvalsky II	F	46	l. Mamma	flach	Glaukom, Amotio	
10	Gayet	M	30	Magen	flach	Glaukom, Amotio	Leber
11	Schultze	F	34	r. Mamma	flach	Amotio, Schmerzen	
12	Ewing	F	32	l. Mamma	flach	Amotio, Glaukom	
13	Guende	F	54	r. Mamma	flach	Druck herabgesetzt Iridocyclitis	
14	Elsching	F	57	l. Mamma	flach	Glaukom, Amotio	Lunge, Schädel
15	Wadsworth	F	46	r. Mamma	flach		
16	Uhthoff	F	47	r. Mamma	r. flach l. prom.	Amotio, allgm. Carcinose	
17	Samelsohn	F	43	r. Mamma	flach	Amotio	
18	Wagner	M	45	Magen	flach	Amotio, Glaukom	
19	Holden				flach	Amotio	
20	Kamocki	M	37	Magen?	prom.	Glaukom	
21	Schultze	F	39	Lunge	flach	Glaukom	
22	Abelsdorff	F	47	r. Mamma	flach		
23	Noyes	F	55	r. Mamma	flach	Glaukom	
24	Matthewsom	F	48	Schilddrüse	flach		
25	Devereux	F	57	r. Mamma	flach		in abdomine
26	Marshall I	F	57	r. Mamma	flach		in abdomine
27	Marshall II	F	44	Mamma			
28	Chevallereau	F	38	l. Mamma		Amotio, Druck normal	
29	de Schweinitz I	F	40	l. Mamma	flach		Gehirn
30	de Schweinitz II	F	43	l. Mamma	flach	Druck normal	
31	Kämmerer	F	58	Leber	flach		
32	Wagenmann	F	45	Mamma	flach		
33	Lagrange I	F	45	l. Mamma	flach	Amotio, Glaukom	Allg. Carcinose
34	Lagrange II	M					
35	Hedenström	F	45	l. Mamma	flach	Amotio	
36	Schoehl	F	46	Mamma	flach	Amotio	
37	Rowan	M	55	Lunge	flach	Amotio, Glaukom	Allg. Carcinom
38	v. Michel	F	58	l. Mamma	flach	Amotio	
39	Bajardi	F	60	Magen	flach		
40	Bentzen	M	30	Nebenniere	flach	Glaukom	Allg. Carcinose
41	Blessig	F	35	Lunge	flach		Allg. Carcinose
42	Rocliffe	F	46	r. Mamma	flach		r. Leistenbeuge
43	Parsons	F	37	r. Mamma	flach		
44	Oatman	M	56	Leber	flach	Glaukom, Amotio	Lunge, Nieren
45	Jack	F	67	l. Mamma	prom.	Amotio, links Glaukom	Allg. Carcinose
46	Krucenberg	F	42	Mamma	prom.	Amotio, Pupillenstarre	Lunge
47	Brewitt I	F	52	Mamma	flach	Amotio, Stauungspapille	Allg. Carcinose

Lebensdauer nach Auftreten der Augenmetastase	Sitz	Histologie des Tumors
	beiders.	Mit Tumorzellen gefüllte Capillaren
6 Monate	beiders.	
wg. Monate	links	Biliverdin sezernierendes Adenocarcinom
1 Jahr	beiders.	Scirrus. Opticus bis zum Chiasma gefallen, Epibulb. Wachstum
14 Tage	links	Ca. simplex, Sclera frei
wg. Monate	beiders.	
1 Monat	links	Ca. simplex
3 Monate	links	
4 Monate	links	Teils Scirrhus, teils Ca. simplex, Necrosen
wg. Monate	rechts	Adenocarcinom
3 Monate	links	Ca. simplex, Blutungen, Nekrosen, Sclera befallen
	beiders.	Ca. simplex, Corpus ciliare und Iris befallen
	rechts	
4 Monate	links	Scirrhus mit Nekrosen
		Ca. simplex, Hyaline Degeneration
3 Wochen	beiders.	Ca. medullare mit Nekrosen
7 Monate	links	Scirrhus; epibulbäres Wachstum
2 Jahre	links	Alveoläres Carcinom. Opticus, Sclera, Ciliarkörper befallen
	beiders.	Epibulbäres Wachstum
wg. Monate	rechts	Adenocarcinom. Optikus befallen
	links	Alveoläres Carcinom, Opticus und Sclera befallen
1 Jahr	beiders.	Alveoläres Carcinom mit Nekrosen, Beteiligung der Iris
4 Monate	rechts	Scirrhus
	rechts	Adenocarcinom
5 Monate	rechts	Ca. Medullare
20 Monate	rechts	
9 Monate	beiders.	
12 Monate	links	Alveolär gebautes Carcinom
4 Monate	rechts	
	links	
kurze Zeit	rechts	
5 Monate	beiders.	Sclera befallen
2 Monate	rechts	Ca. simplex, Iris und Sclera befallen
	rechts	Epibulbäres Wachstum
9 Monate	beiders.	Ca. simplex mit Nekrosen, Sclera befallen.
2 Monate	links	
4 Monate	links	
	rechts	Alveoläres Carcinom mit Blutungen und Nekrosen
	links	
7 Monate	rechts	Adenocarcinom
5 Monate	rechts	
9 Monate	links	Ciliarkörper befallen
	links	
18 Monate	links	Adenocarcinom, Sclera befallen
	beiders.	2 Metastasen
8 Monate	links	Ca. simplex
12 Monate	beiders.	

Nr.	Autor	M F	Alt	Primär-tumor	Gestalt	Augensymptome	Andere Metastasen
48	Brewitt II	F	53	Mediastnium	flach		Allg. Carcinose
49	Ginsberg I	M	45	unbekannt	flach	Amotio, Glaukom, Katarakt	Halsdrüsen
50	Ginsberg II	M	60	Lunge	flach		Allg. Carcinose
51	Ginsberg III	F	42	l. Mamma	flach		Schädel orbita
52	Coppez	M	43	unbekannt	flach	Amotino, Glaukom, Exophthalmus	
53	Reis	M	59	Magen	flach	Amotio, Glaukom	Gehirn, Perito
54	Greenwood-Southard	M	56	Prostata	flach	Glaukom	Allg. Carcinose
55	Holden-Rusk	F	35	Ovarium	flach	Ablatio	Gehirn abdomen
56	Baillart	F	58	r. Mamma	flach	Ablatio	Gehirn, Rückenmark
57	Oeller	F	47	r. Mamma	flach	Glaukom	Allg. Carcinose
58	Paul	M	60	Magen	flach	Glaukom, Amotio	
59	Gelpke	F	51	Schilddrüse	prom.	Glaukom, Amotio	
60	Weeks I	F	46	Lunge	flach	Amotio	Achseldrüsen
61	Marbe	F	40	r. Mamma	flach	Amotio	Abducenslähmung
62	v. Michel	M	42	Mediastinum	prom.	Glaukom	
63	Pollack	M	60	Mamma	flach	Amotio	Rückenmark
64	Kowalewski	F	48	r. Mamma	flach	Stauungspapille Abducensparese	Gehirn
65	Thompson	F	68	r. Mamma	flach	Glaukom	
66	Uhthoff III	F	54	l. Mamma	flach	Amotio	Allg. Carcinose
67	Uhthoff IV	M	49	Magen?	flach	Iridocyclitis	
68	Lafon	M	43	unbekannt	flach	Amotio, Druck herabges.	
69	Withead	F	34	r. Mamma	flach	Glaukom, Ablatio	Achseldrüsen
70	Chiarini	M	54	Lunge	flach	Druck normal	
71	Ginsberg IV	F	50	Mamma	flach		Gehirn, Haut, Dura
72	Sutphen	F	33	r. Mamma		Amotio	Allg. Carcinose
73	Leber	F	61	r. Mamma		Amotio, Glaukom	
74	Suker-Großvenor	F	47	l. Mamma	flach	Amotio, Glaukom	Achseldrüsen, Lungen
75	Nacht-Weishaupt	M	60	Magen	prom.	Glaukom	Leber
76	Abelsdorff I	F		Mamma		Glaukom	
77	Abelsdorf II	F		Mamma		Amotio	
78	Hansemann I	F		Mamma			
79	Hansemann II	F		Mamma			
80	Hegener	F		l. Mamma	flach	Iridocyclitis, Amotio	
81	Harms	M	41	Lunge	prom.		Allg. Carcinose
82	Gutmann	M	63	Magen?	prom.	Amotio, Glaukom	Allg. Carcinose
83	Clausen	F		Mamma			Humeruskopf
84	v. Hippel I					Iridocyclitis	
85	v. Hippel II						
86	Hirsch I	F	45	r. Mamma		zentrales Scotom	
87	Hirsch II	F	63	r. Mamma		Amotio	Knochen
88	Leplat	F	37	Mamma	flach	Amotio, Neuritis, Glaukom	Gehirn
89	Franke		65	Mamma			
90	Gallemaerts	F	48	Mamma			
91	Ullmann	F	45	l. Mamma	flach	Amotio, Druck normal	Allg. Carcinose
92	Arisawa I	M	60	Rectum	flach	Druck normal	Leber

Lebensdauer nach Auftreten der Augenmetastase	Sitz	Histologie des Tumors
3 Monate	beiders.	Scirrhus, Opticus, Iris und Ciliarkörper befallen
7 Monate	rechts	
	rechts	Alveolär gebautes Carcinom
wg. Wochen	rechts	Zellreiches Ca. mit Nekrosen
	beiders.	Adenocarcinom
8 Monate	links	Teils scirrhöses, teils adenomatöses Carcinom
wg. Monate	links	2 Metastasen
	links	
3 Monate	beiders.	
wg. Monate	beiders.	Links Scirrhus, rechts Ca. simplex; epibulb. Wachstum
wg. Monate	links	Adenocarcinom mit Blutungen, Ciliarkörper befallen
Wochen	links	Ca. medullare, Nekrosen, Retina befallen
3 Monate	rechts	Adenocarcinom
4 Monate	beiders.	
wg. Monate	links	Alveoläres Carcinom mit Nekrosen, Opticus befallen
	rechts	
wg. Monate	rechts	Medulläres Carcinom
12 Monate	rechts	Opticus befallen; epibulbäres Wachstum
3 Monate	beiders.	Rechts Ciliarkörper befallen
	links	Zellreiches Ca. mit vielen Nekrosen, Ciliarkörper befallen
11 Monate	rechts	Alveolär gebautes Carcinom, Sclera u. Opticus befallen
3 Monate	rechts	Ca. simplex, Ciliarkörper befallen
	beiders.	Iris befallen
wg. Monate	beiders.	Multiple Metastasen
8 Monate	rechts	
	links	Ciliarkörper befallen, epibulbäres Wachstum
10 Monate	links	Opticus befallen, epibulbäres Wachstum
5 Wochen	rechts	Ca. medullare mit Nekrosen
		Tumor durch die Sclera durchgebrochen
	beiders.	
	links	Alveolär gebautes Carcinom
	links	Adenocarcinom
	links	Sclera befallen
		Iris und Ciliarkörper befallen
		Epibulbäres Wachstum
7 Monate	links	
7 Monate	beiders.	
7 Monate	beiders.	Links Ciliarkörper und Iris befallen, rechts Neuritis und Blutung
wg. Monate	rechts	Scirrhus, Sclera und Opticus befallen
8 Monate	rechts	

Nr.	Autor	M F	Alt	Primär-tumor	Gestalt	Augensymptome	Andere Metastasen
93	Arisawa II	M	72	Rectum	flach	Amotio	Leber
94	Ishiara I	M	52	Oesephagus	flach		Lungen
95	Ishiara II	F	40	l. Mamma			
96	Demaria-Argañarar	F	20	Mamma		Druck erhöht, Amotio	
97	Weeks II	F	64	Mamma		Amotio	
98	van den Hoeve I	F		Mamma		Druck erhöht	Sternum
99	van den Hoeve II	F		Mamma	flach	Amotio	
100	Nicolai	F	33	l. Mamma	flach	Amotio	
101	Igersheimer	F	36	Mamma			Allg. Carcinose
102	Fehr I	F	53	l. Mamma	flach	Amotio	Allg. Carcinose
103	Fehr II	F	42	r. Mamma	flach		
104	Fehr III	F	54	r. Mamma	r. flach		Hirnhäute
105	Fehr IV	M	50	Rectum	flach		
106	Streichele	F	46	l. Mamma	l. flach	rechts Exophtalmus	Gehirn?
107	Mc. Bean	F	52	Mamma	r. flach / l. prom.	rechts Druck erhöht	Allg. Carcinose
108	Shiosi	M	24	Mamma			Lungen
109	Rolandi	F	55	Mamma		Amotio, Glaukom	
110	Wood	M	27	unbekannt	flach	Amotio	Nackendrüsen
111	Macmillon	F	46	l. Mamma		Amotio, Glaukom	Allg. Carcinose
112	Usher I	F	35	r. Mamma		Amotio	Allg. Carcinose
113	Usher II	M	36	Magen?	flach	Druck normal	
114	Usher III	M	48	Schilddrüse		Druck normal	Allg. Carcin.
115	Beer	F	50	l. Mamma	pilzf.	Amaurotische Pupillenstarre	Allg. Carcin.
116	Greenwood I	M		Prostata	flach	Glaukom Amotio	Allg. Carcin.
117	Greenwood II	F	48	Mamma	flach	Amotio Druck normal	Gehirn
118	Greenwood III	F	60	r. Mamma	flach	Amotio	Gehirn
119	Creenwood IV	F	46	Mamma	flach		Lungen
120	Singer	M	68	Blase	knollig	Blutungen	
121	Archangelsky	M	32	Lunge	flach		Allg. Carcinose
122	Maggiore I	F	42	Mamma	flach	Amotio, Glaukom	
123	Maggiore II	F	70	Leber	flach	Amotio, Glaukom	
124	Delogu	F	41	l. Mamma	flach	Amotio, Glaukom	
125	Fileti	M	74	Lunge	flach	Amotio, Glaukom	
126	Usher IV	F	47	r. Mamma	flach	Amotio	Ulna Rückenmark
127	Usher V	F	42	l. Mamma			Leber
128	Clapp I	F	46	Mamma	flach	Amotio beiderseits	Lunge
129	Clapp II	F	36	Mamma	flach	Amotio	Lunge, Schädel
130	Lederer	F	36	Mamma	flach	Amotio beiderseits	
131	Tooker	F	46	r. Mamma	flach	links Glaukom	Allg. Carcinose
132	Thomas-Sladden	M	39	Mediastinum		Amotio beiderseits	Lunge, Leber
133	Verfasser	F	67	l. Mamma	flach	Amotio, Glaukom	Allg. Carcinose

Lebensdauer nach Auftreten der Augenmetastase	Sitz	Histologie des Tumors
5 Monate	rechts	Scirrhus
	links	
	links	Multiple Metastasen
	rechts	Adenocarcinom
	beiders.	
wg. Monate	beiders.	
15 Monate	rechts	Opticus befallen
	links	Opticus befallen
	beiders.	
3 Monate	links	
	rechts	
	beiders.	Rechts eine Metastase, links 6 kleine Knötchen
	rechts	
6 Monate	beiders.	Opticus, Retina und Sclera befallen, Blutungen
2 Jahre	beiders.	Der linke Tumor füllt den Bulbus fast vollständig aus
	rechts	
	rechts	Alveolär gebautes Carcinom
6 Monate	links	Iris befallen
15 Monate	links	Multiple Matastasen, Retina, Opticus und Sclera befallen
4 Monate	beiders.	Opticus befallen; rechts 2 Mestasen; epibulbäres Wachstum
6 Monate	links	Papilläres Adenocarcinom
5 Monate	beiders.	Links Iris befallen, beiders. multiple flache Metastasen
1 Jahr	rechts	Ca solidum, Opticus befallen
	links	
	beiders.	
	beiders.	
	rechts	
	links	
1 Monat	links	Emboli in der Choriocapillaris, 2 Metastasen Sclera und Opticus befallen Ca simplex
	links	Opticus und seine Scheiden befallen
	rechts	Opticus und Retina befallen
	rechts	
6 Monate	links	
wg. Monate	beiders.	
	beiders.	Ca medullare
	beiders.	
	beiders.	Multiple Metastasen, Geschwulstemboli
	beiders.	Ca simplex
12 Monate	rechts	2 Metastasen; teils Ca simplex, teils adenomatosum

Lebenslauf.

Am 8. Juni 1902 wurde ich, Georg Schmincke, als Sohn des Kaufmanns Georg Schmincke in Gießen geboren. Ich absolvierte das humanistische Gymnasium zu Gießen und bestand im Frühjahr 1922 die Reifeprüfung. Im Sommersemester 1922 begann ich an der Universität Gießen das medizinische Studium und bestand im Herbst 1924 das Physikum. Im Sommersemester 1925 studierte ich in München, im Wintersemester 1925/26 in Freiburg, kehrte darauf nach Gießen zurück und beendete mein Studium am 25. Mai 1927 mit dem med. Staatsexamen. Während des praktischen Jahres arbeitete ich an dem pathologischen Institut und der medizinischen Klinik der Universität Gießen. Approbiert wurde ich am 28. Juni 1928.